

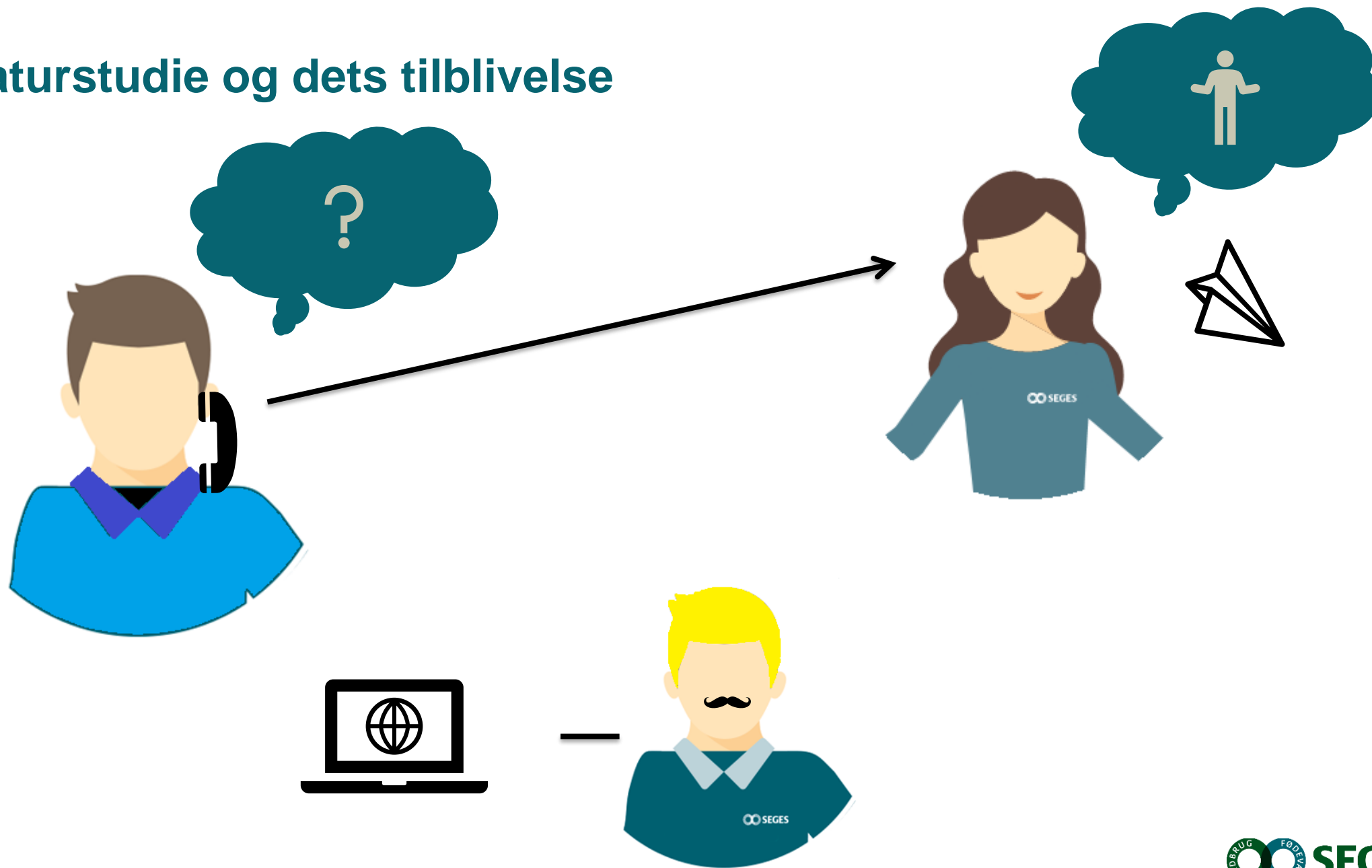
Dræbere i abdomen

Stuentermedhjælper og Stud.med.vet

Kasper Pedersen, Husdyrinnovation, Sundhed & Velfærd

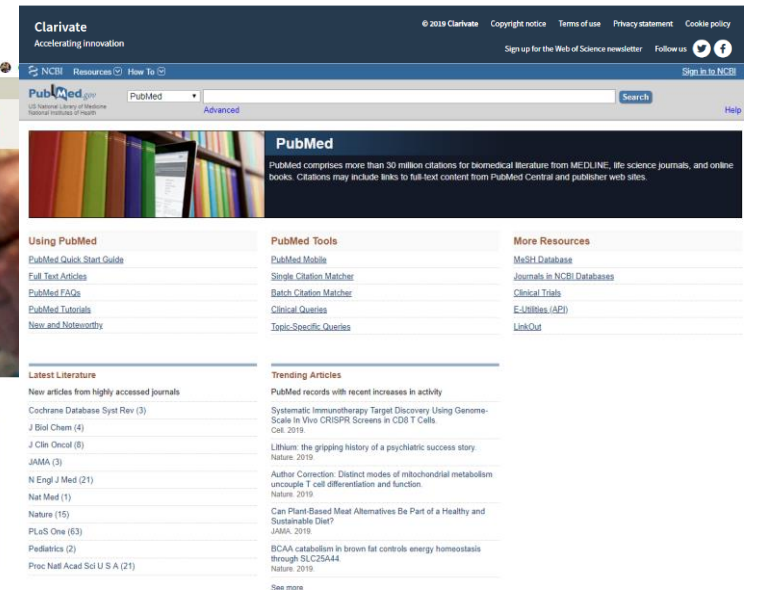
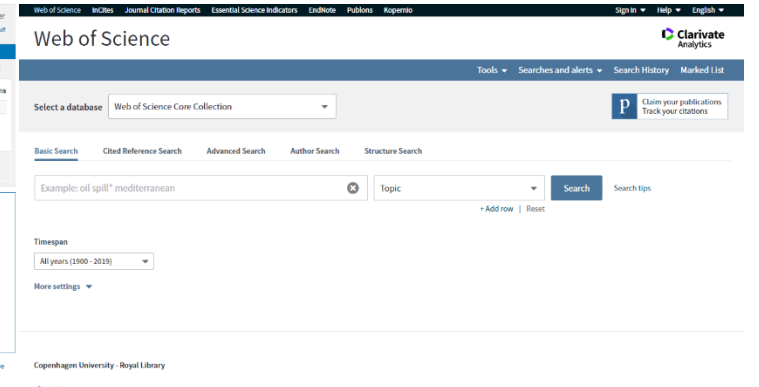
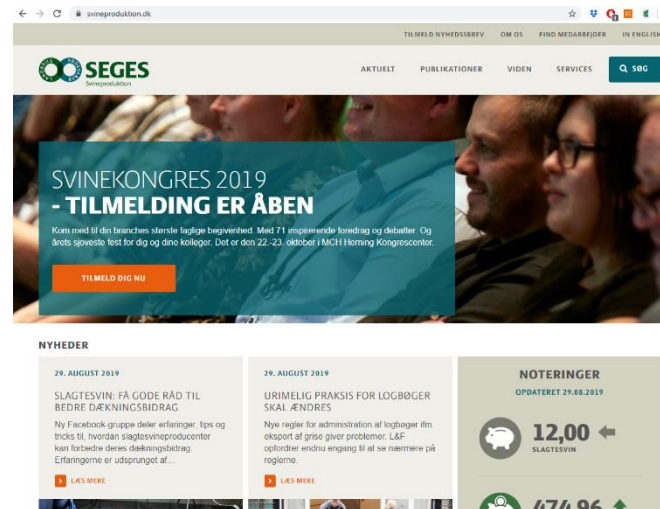
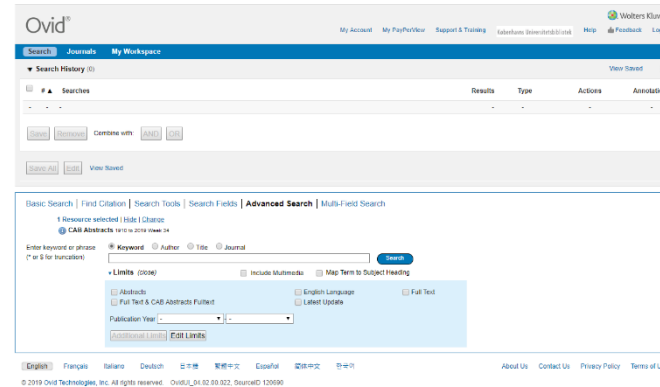
Fagligt Nyt, Horsens - 18. September 2019

Et litteraturstudie og dets tilblivelse

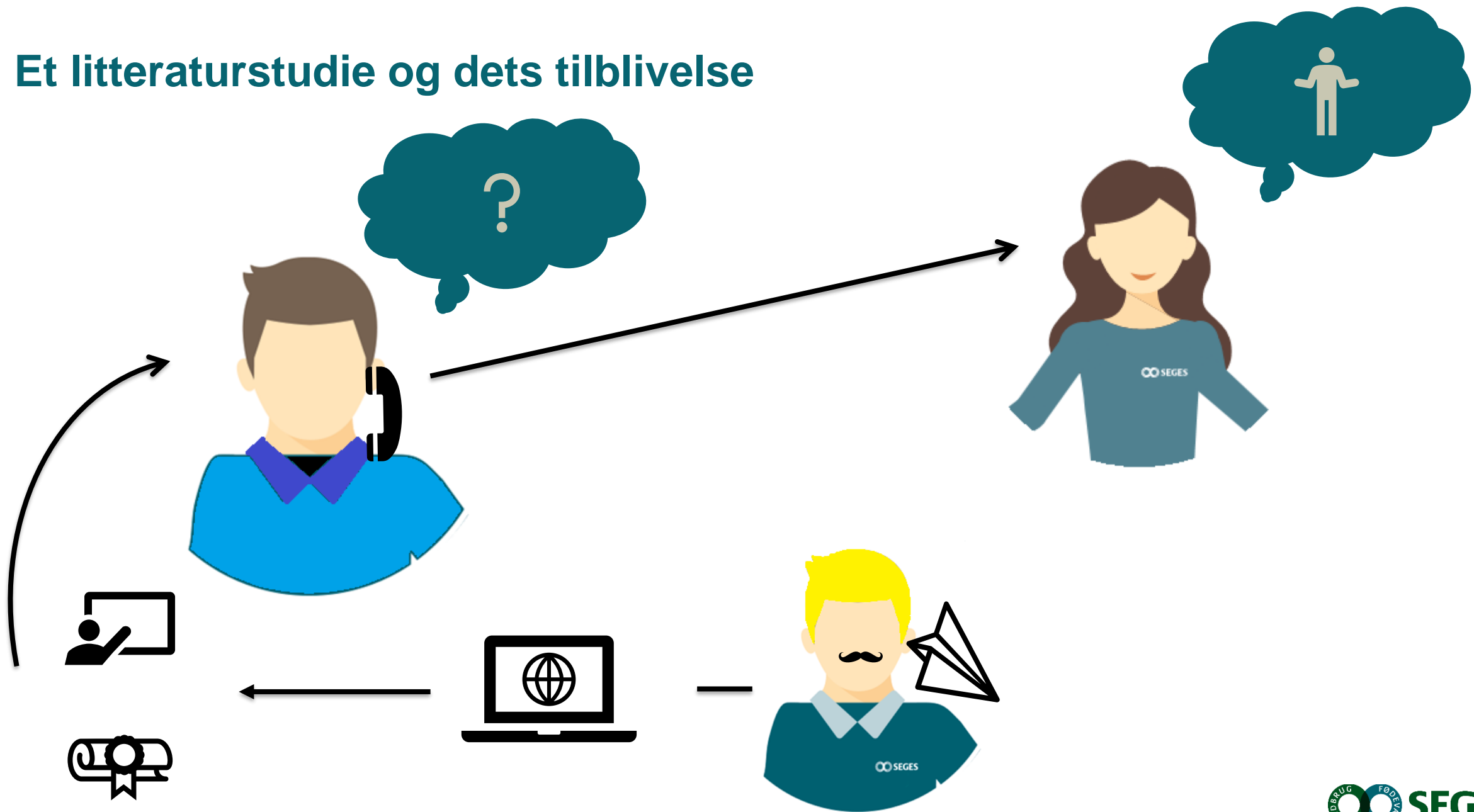


Litteraturstudie

- Søgning på emneord
- Sortering og gennemgang af artikler
- Sammenfatte centrale pointer **objektivt**
- Notat, vidensside og oplæg



Et litteraturstudie og dets tilblivelse



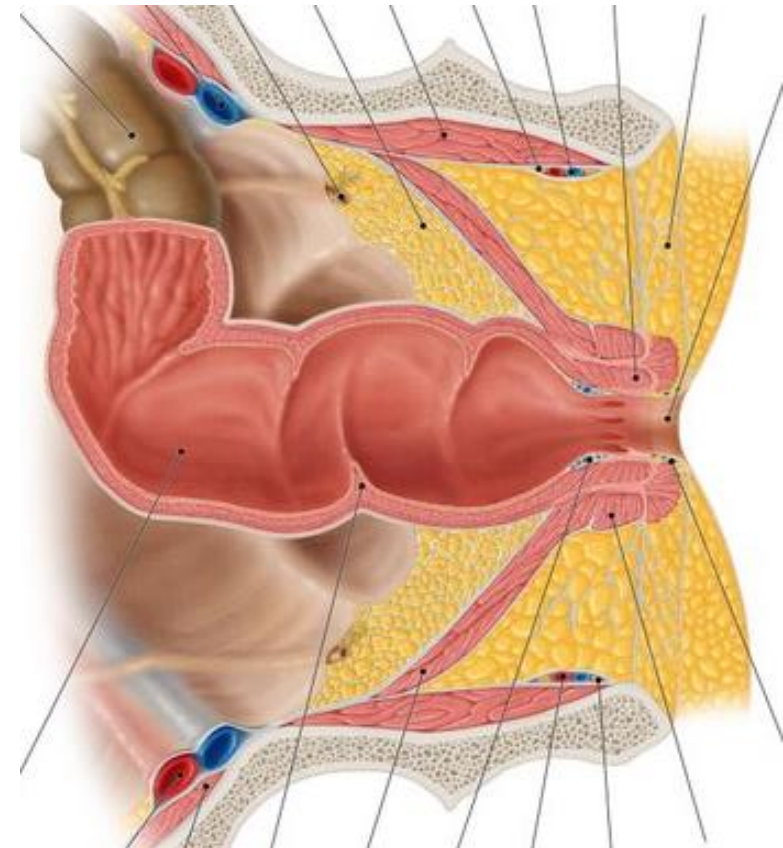
Hvad er rektal prolaps fysiologisk set?

MATRIX

Muskler

Bindevæv

Bughinde

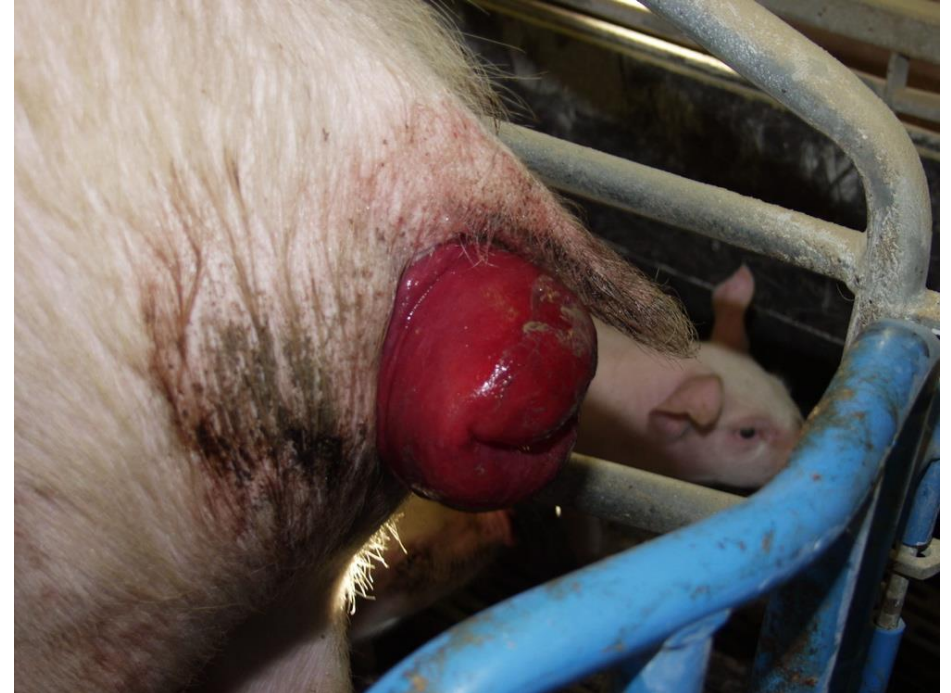

Rektal prolaps sker, hvis "matrix" overbelastes af TRYK eller er SVÆKKET

Kenhub: <https://www.kenhub.com/en/library/anatomy/the-rectum>

Årsagssammenhænge der ikke er afklarede

- Hoste og nys = spontan overbelastning
- Kulde, fugt og træk = sammenklumpning
- Lincomycin eller tylosin = rektal ødem
- Infektioner omkring endetarmen og diarré = svækkelse
- Galtgrise
- Ringe vandforsyning



Fund af rektal prolaps med påviselig årsagssammenhæng



Pumpe vand i abdomen (0,3-0,45 bar)

Zearalenon-forgiftning (4,5 mg/kg)

- Muskelafslapning, slimhindeirritation og bughuletrængninger

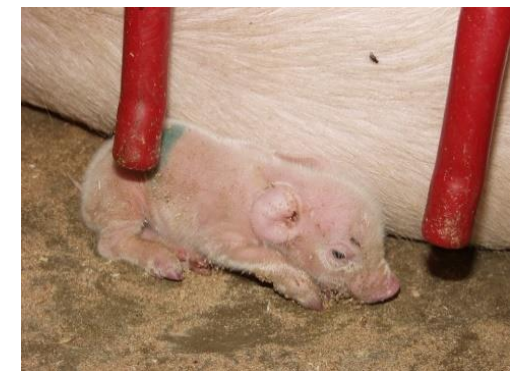Grise med fødselsvægt på <1000 gram = RR 4,1

- Svækket "matrix" pga. færre muskelfibre og mere fedt

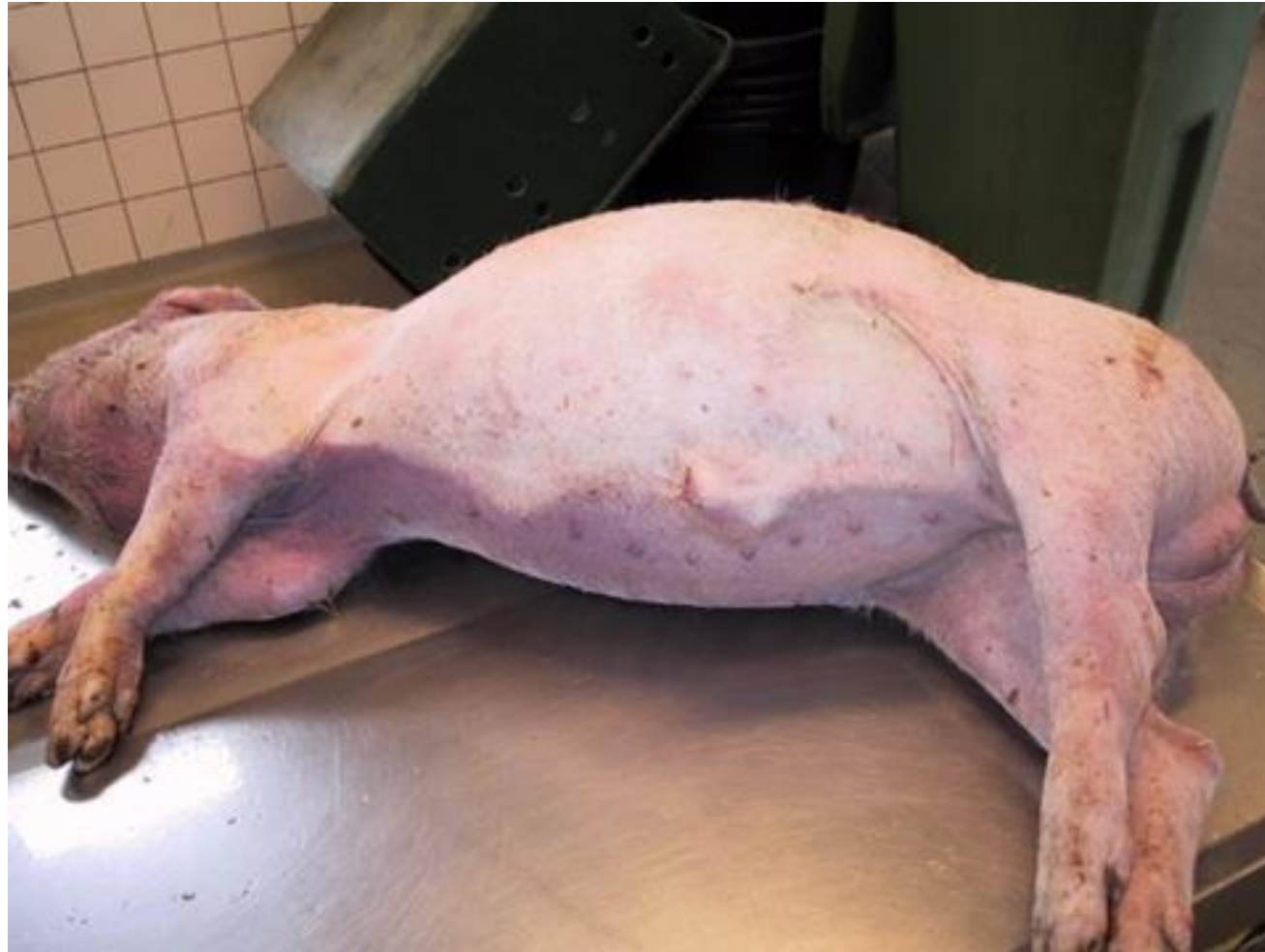Højeffektivitets foderblanding med +20 pct. lysin

(Ekstremt høje calciumniveauer)

- Kalkaflejringer i urinvejene > delvis forstoppelse > trængninger

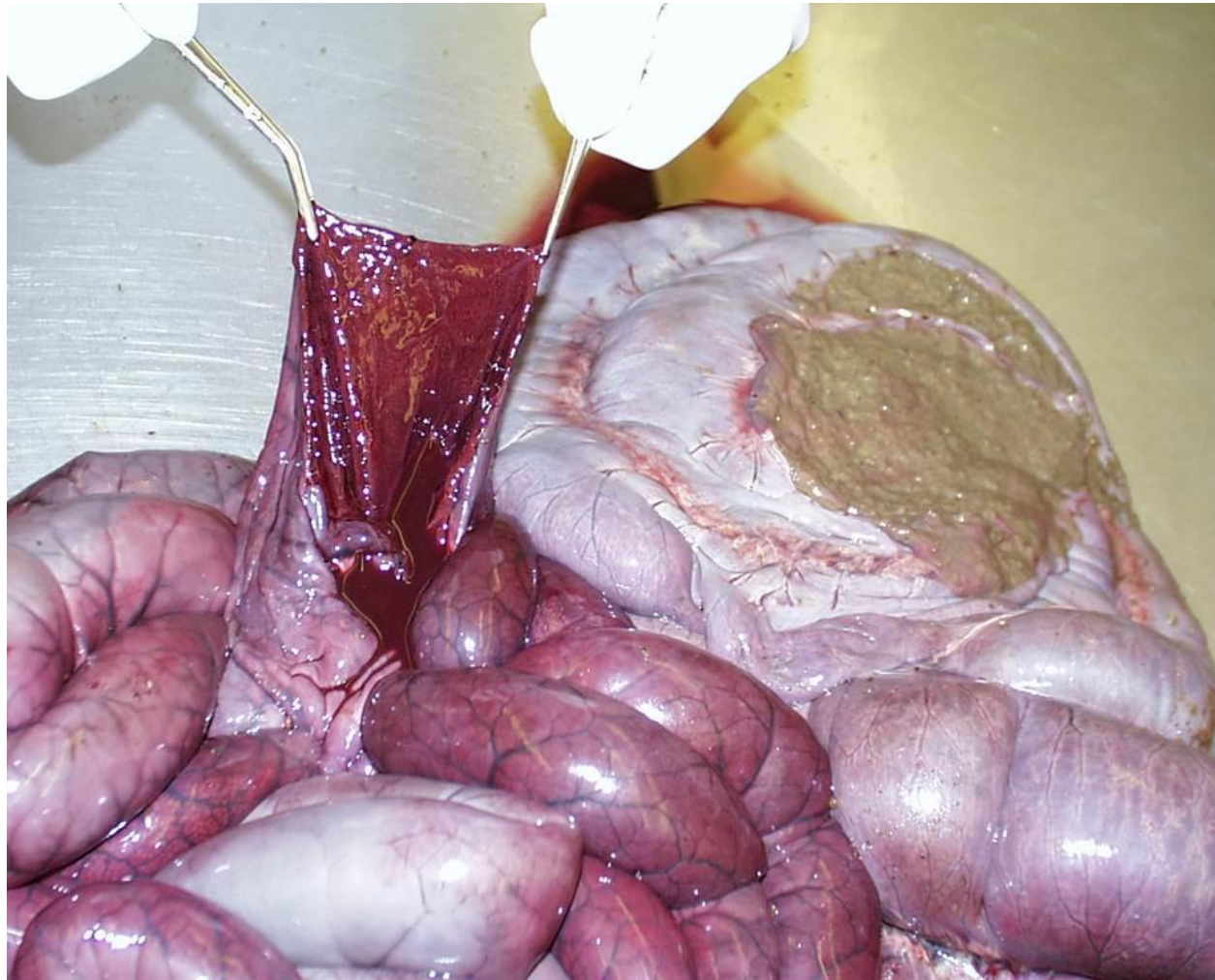

Hvad er universel tarmløbning?



Oppustet og bleg

Hvad er universel tarmlødning?



Velfarvningssede misfarvninger i tyndtarmen

Mulig årsag til universel tarmlødning?

Dilaterede tyktarme

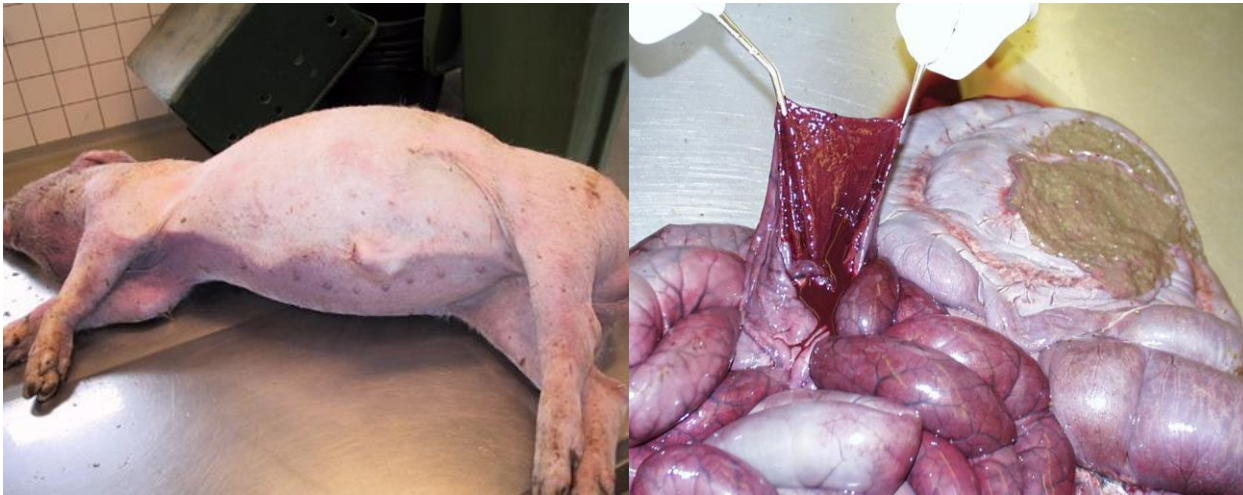Oppustet, bleg og blødning

Ændring af bakterieflora

- Kontaminerede rørstreng eller fodertanke /-siloer

Mængden af fermenterbare stoffer

- Valle > mælkesyre (gas)



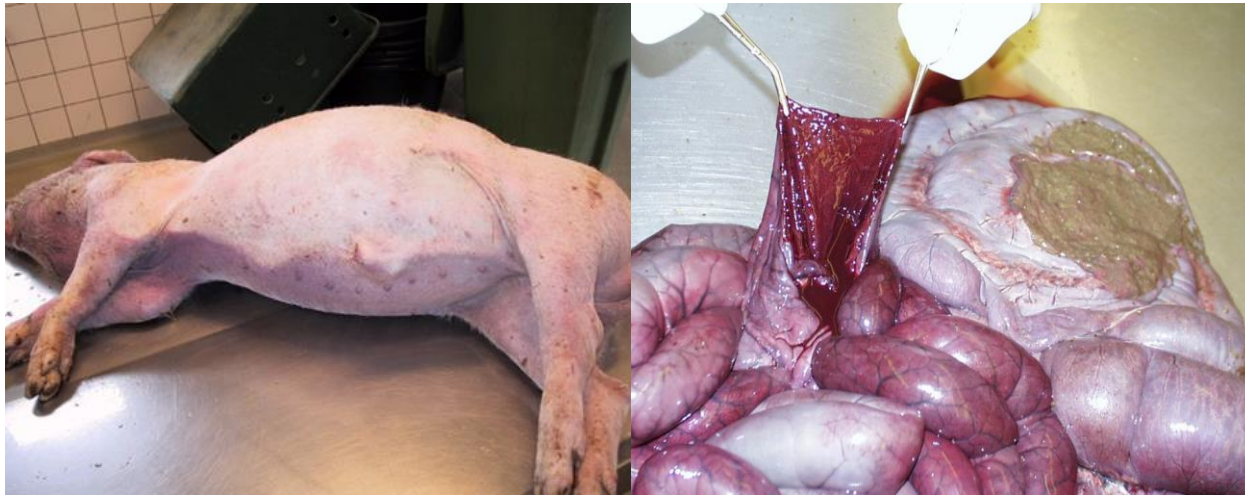Mulig forklaring på forandringerne?

Dilaterede tyktarme

Kompression af venerne omkring
krøsroden

Skader på tarmvæggen

Oppustet, bleg og blødning



Andre årsager til universel tarmlødning?

Infeksiøse agens?

C. perfringens

E. Coli

Gærsvampe

Skimmelsvampe

Oppustet, bleg og blødning



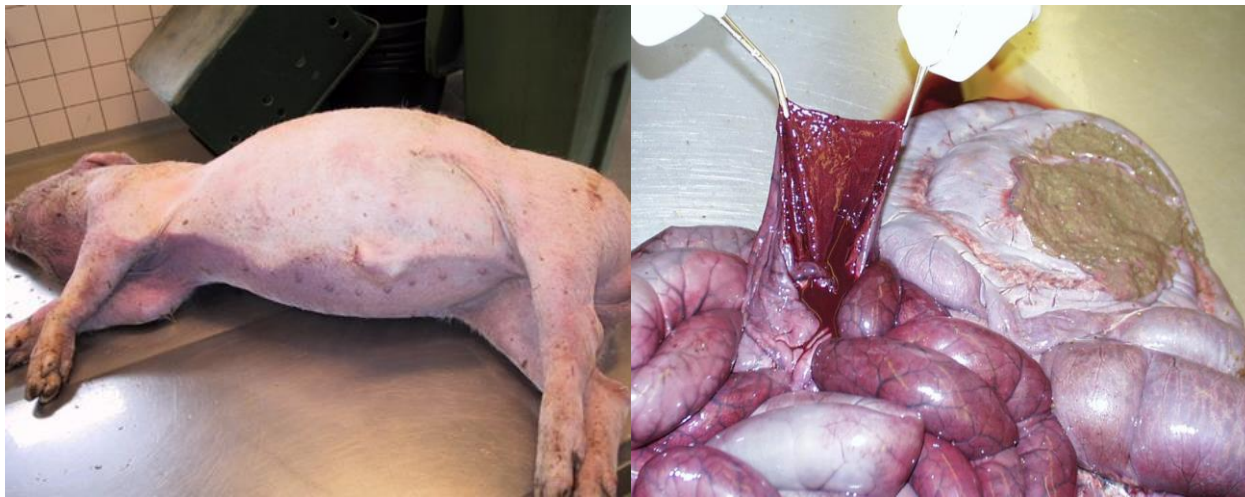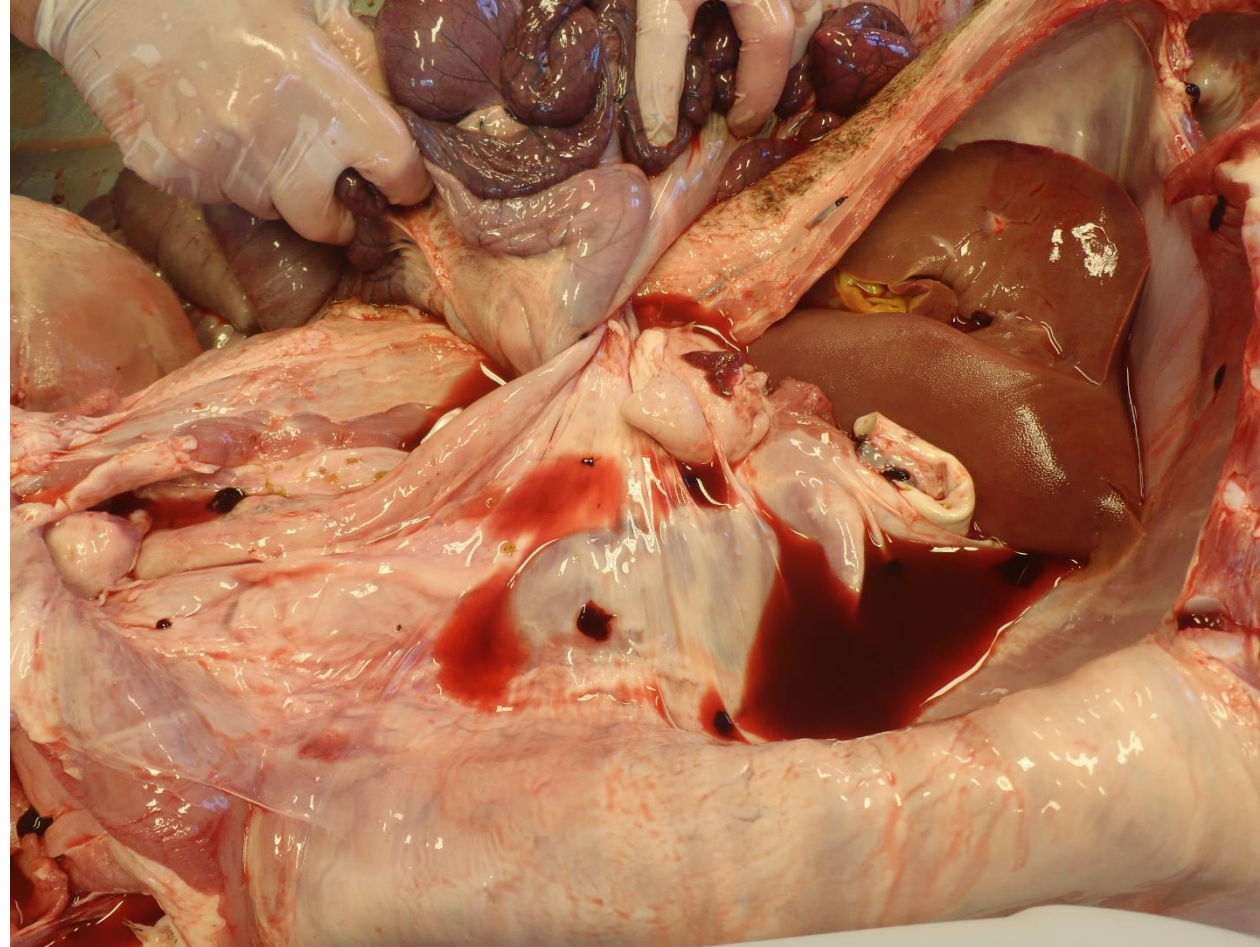
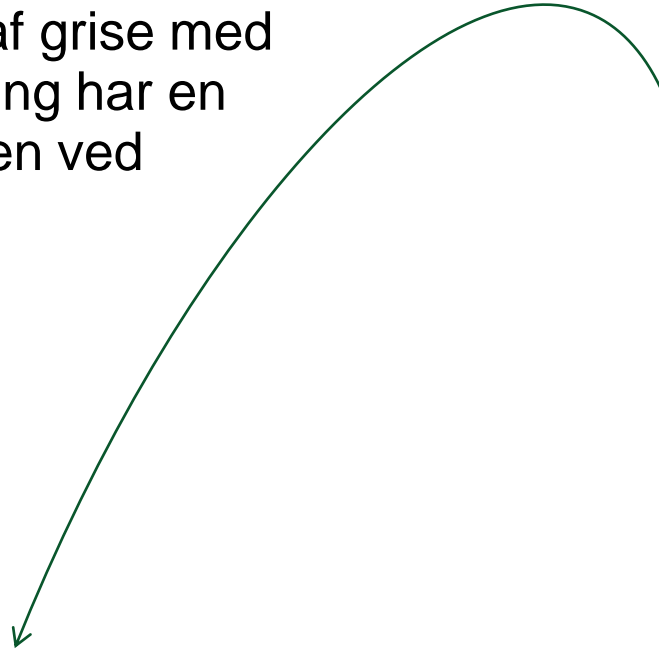Antimikrobiel reduktion hjælper

- Chlortetracyclin

- Bacitracin

Differentialdiagnose?

2013-2015: 88 pct. af grise med universel tarmlblødning har en drejning af tarmskiven ved krøsrøden.



Andre:

- PHE, Akutte Lawsonia-diarreé
- Mavesår
- Mangel på K-vitamin
- Gaspustersyndrom

Rektal prolaps og universel tarmlødning

KONKLUSIONER

- Alle kender dem, men ingen ved, hvad det skyldes
- Sporadisk forekommende
- Kan "nærmest" ikke reproduceres
- Ofte fodringsrelateret
- Analysér problemet og obducér

TAK og husk!

Vær altid opdateret på den seneste faglige viden

Tilmeld dig **Nyhedsmail** fra
SEGES Svineproduktion på
www.svineproduktion.dk



 facebook.com/SegesSvineproduktion